

PUNTUACIÓN DE CONDICIÓN CORPORAL PERROS



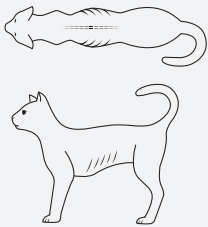
PESO INSUFICIENTE	1		Costillas, vértebras lumbares, huesos de la pelvis y todas las prominencias óseas evidentes a distancia. Sin grasa corporal observable. Pérdida evidente de masa muscular.
	2		Costillas, vértebras lumbares y huesos de la pelvis fácilmente visibles. No hay grasa palpable. Resto de prominencias óseas algo evidentes. Pérdida mínima de masa muscular.
	3		Costillas fácilmente palpables, pueden ser visibles, sin grasa palpable. La parte superior de las vértebras lumbares es visible. Los huesos pélvicos se vuelven prominentes. Cintura y faja abdominal evidentes.
IDEAL	4		Costillas fácilmente palpables, con mínima cobertura de grasa. Cintura fácilmente visible desde arriba. Ondulación abdominal evidente.
	5		Costillas palpables sin excesivo recubrimiento graso. Cintura observable vista desde arriba. Abdomen enrollado visto de perfil.
SOBREPESO	6		Costillas palpables con recubrimiento graso ligeramente excesivo. Cintura observable desde arriba, pero no prominente. Arrugamiento abdominal aparente.
	7		Costillas palpables con dificultad; con marcado recubrimiento graso. Depósitos adiposos evidentes en la región lumbar y en la base de la cola. Cintura ausente o casi indistinta. Puede haber cierto grado de arrugamiento abdominal.
	8		Costillas no palpables, bajo un revestimiento graso muy marcado, o palpables sólo con una presión importante. Presencia de grandes depósitos de grasa en la región lumbar y en la base de la cola. Ausencia de cintura. Ausencia de repliegue abdominal. Puede haber distensión abdominal evidente.
	9		Depósitos masivos de grasa en el tórax, la columna vertebral y la base de la cola. Cintura y faja abdominal ausentes. Depósitos adiposos en cuello y extremidades. Distensión abdominal evidente.

PUNTUACIÓN DE CONDICIÓN CORPORAL GATOS



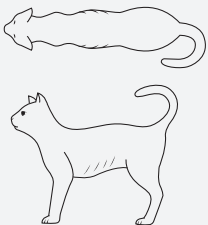
BAJO PESO

1



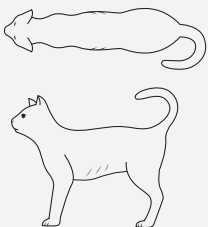
Costillas claramente visibles* No hay grasa palpable. Arrugamiento abdominal marcado. Vértebras lumbares y alas del ilion fácilmente palpables.

2



Costillas visibles* Vértebras lumbares evidentes. Arrugas abdominales marcadas. No hay grasa visible.

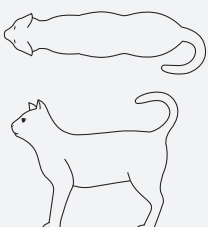
3



Costillas fácilmente visibles* y fácilmente palpables con mínima cobertura de grasa. Vértebras lumbares evidentes. Cintura evidente detrás de las costillas. Mínima cantidad de grasa abdominal.

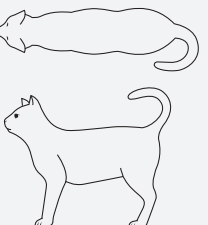
IDEAL

4



Costillas no visibles*; Costillas palpables, con mínima cobertura de grasa. Cintura notable detrás de las costillas. Ligeras arrugas abdominales. Cobertura de grasa abdominal ausente.

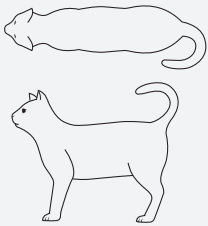
5



Gato bien proporcionado; Cintura observable detrás de las costillas. Costillas palpables con ligero recubrimiento adiposo. Mínima almohadilla adiposa abdominal.

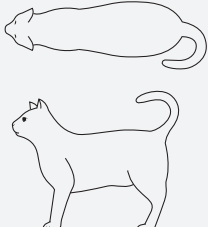
SOBREPESO

6



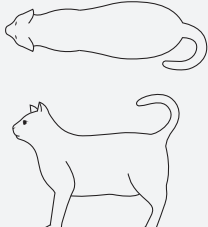
Costillas palpables con recubrimiento graso ligeramente excesivo. Cintura y almohadilla de grasa abdominal observables pero no evidentes. Arrugas abdominales ausentes.

7



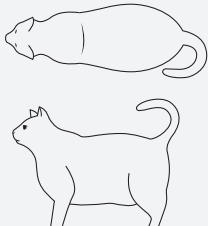
Costillas difíciles de palpar; con moderada cobertura de grasa. Cintura mal definida. Redondeo abdominal evidente. Cobertura grasa abdominal moderada.

8



Costillas no palpables, con excesivo recubrimiento graso. Cintura ausente. Redondez abdominal evidente, con una almohadilla de grasa abdominal prominente. Presencia de depósitos adiposos en la región lumbar.

9



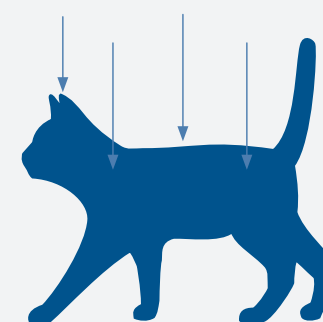
Costillas no palpables, bajo una marcada cobertura graso. Exuberantes depósitos de grasa en la región lumbar, cara y extremidades. Abdomen distendido y cintura ausente. Extensos depósitos de grasa abdominal.

EVALUACIÓN MUSCULAR EN EL GATO

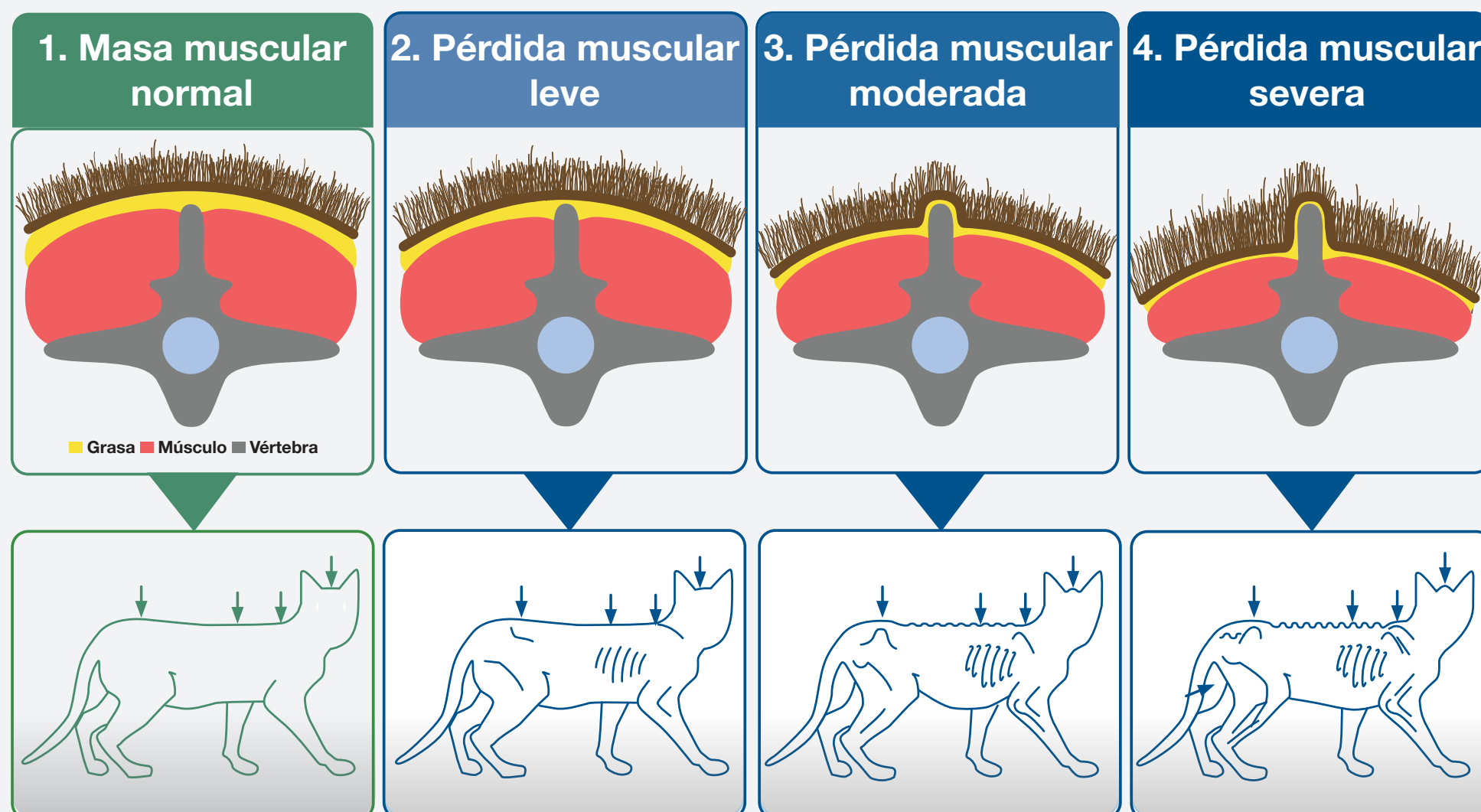


La masa muscular del gato puede evaluarse mediante la Puntuación de Condición Muscular (MCS). La evaluación se basa en el examen y la palpación de la columna vertebral, las escápulas, el cráneo y los huesos de la cadera.

La pérdida de masa muscular suele notarse primero en la columna vertebral. Con una masa muscular normal, las protuberancias espinosas de los cuerpos vertebrales sólo pueden sentirse a la palpación.



Puntuación de condición muscular (MCS)



¡Atención!

- ➡ En los gatos con sobrepeso también se puede producir una pérdida significativa de masa muscular (BCS > 5).
- ➡ En cambio, los gatos con puntuaciones bajas de BCS (<4) pueden tener una pérdida mínima de masa muscular.
- ➡ Es importante evaluar tanto la puntuación BCS como la MCS en cada visita.

Así es como se examina la masa muscular

Palpa el músculo de la espalda en la columna lumbar, junto a los cuerpos vertebrales proyecciones dorsales.

La palpación es especialmente importante cuando la pérdida muscular es leve y los animales tienen sobrepeso

